


Hidronefroza nativnih bubrega u bolesnice nakon uspješne transplantacije bubrega

dr Naida Morić
JZU UKC Tuzla

Oktobar, 2018.



Transplantacija bubrega - najefikasnija terapija za terminalnu bubrežnu boleost

Na morbiditet utiču:

- ✓ pravilna selekcija pacijenta
- ✓ napredne hirurške tehnike
- ✓ pre-operativni tretman
- ✓ imununosupresivni tretman ⁽¹⁾

(1) [Int J Organ Transplant Med](#). 2017;8(2):78-84. Epub 2017 May 1. Outcomes and Surgical Complications in Kidney Transplantation.

KOMPLIKACIJE



```
graph TD; A[KOMPLIKACIJE] --> B[Patološke]; A --> C[Hirurške]; B --> D["- Odbacivanje<br>- Infekcije<br>- Kardiovaskularni događaj"]; C --> E["- Vaskularne i urološke komplikacije<br>- Limfocele<br>- Infekcija rane<br>- Hernijacija"];
```

Patološke

- Odbacivanje
- Infekcije
- Kardiovaskularni događaj

Hirurške

- Vaskularne i urološke komplikacije
- Limfocele
- Infekcija rane
- Hernijacija

Prikaz slučaja

Bolesnica *E.O.* 1963.godište hospitalizirana dana 27.08.2018.godine na Odjelu nefrologije, Klinika za interne bolesti

- Glavne tegobe: bolovi u slabinama i zglobovima
- Sadašnja bolest: unazad 8 mjeseci bolovi u području slabina te osjećaj da ne izmokri dovoljno. Ima bolove u svim zglobovima, naročito u koljenima i leđima.

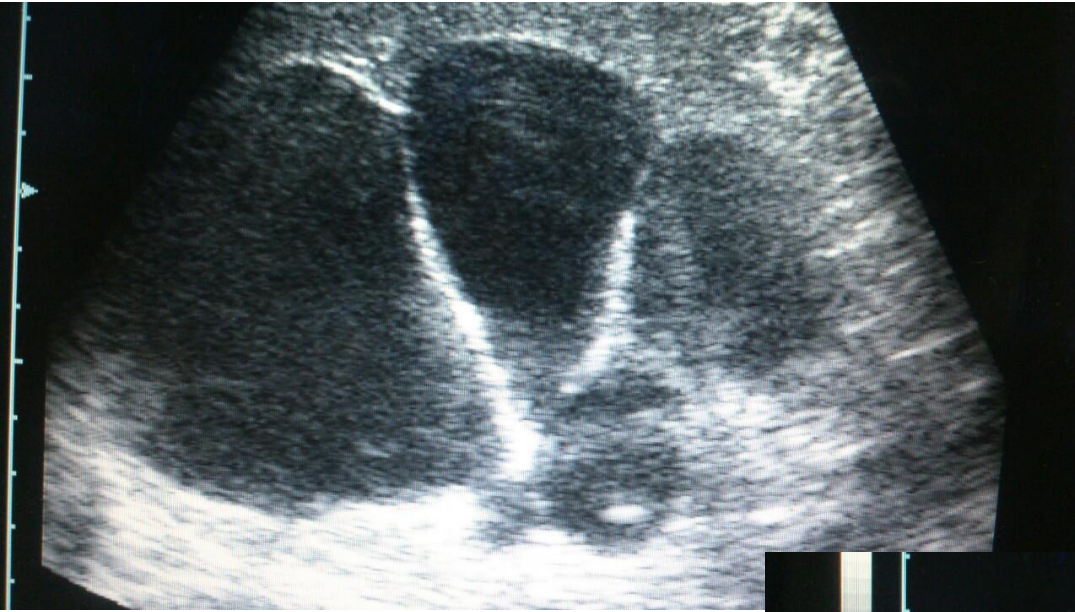
- Živa srodnička transplantacija 1998. godine (donor sestra)
- Od 11. godine života liječi se zbog VUR-a
- 1979. - 1998.god. na HD tretmanima preko AV fistule na podlaktici.
- Tokom HD tretmana imala česte menometroragije i vrlo izraženu anemiju zbog čega je često primala krv
- Česte mokraćne infekcije
- Diureza oko 3000ml

- Nakon transplantacije zbog iatrogenog djelovanja lijekova morala operativno smanjiti grudi
- Imunosupresivna terapija: Advagraf tbl 2mg 1x1, kortikosteroid isključen prije 5 godina
- Porodična i soc.epidem. anamneza: bez osobitosti
- Status presens: normotenzivna, afebrilna, eupnoična, pokretna, cor et pulmo b.o., ekstremiteti bez edema

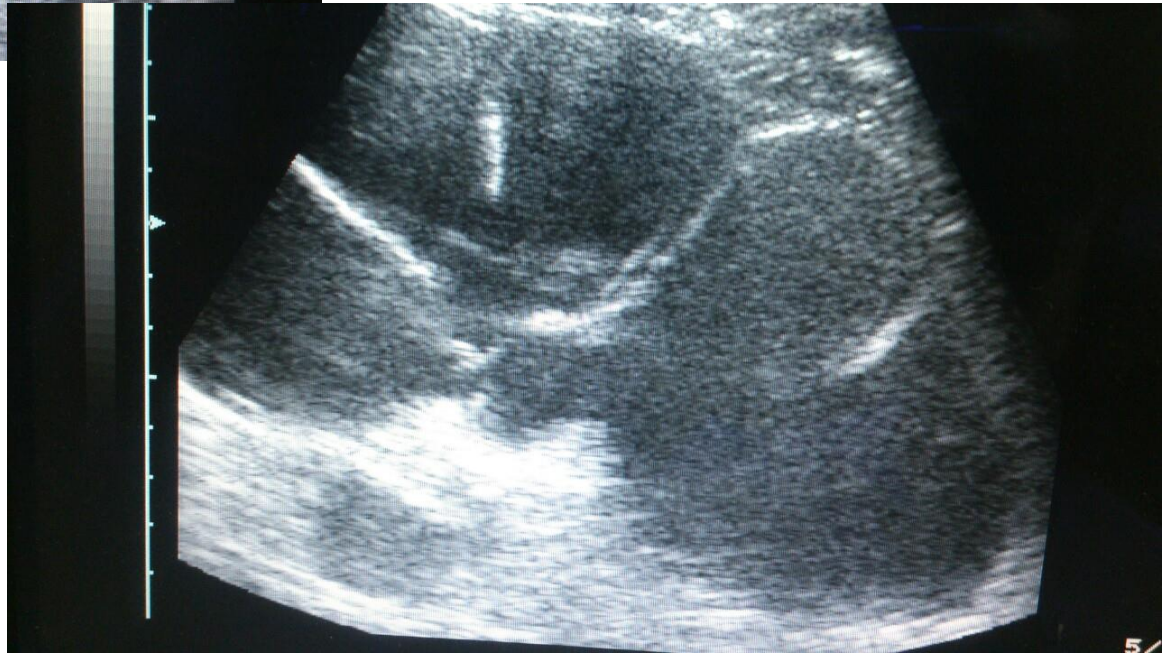Dijagnostika / lab.

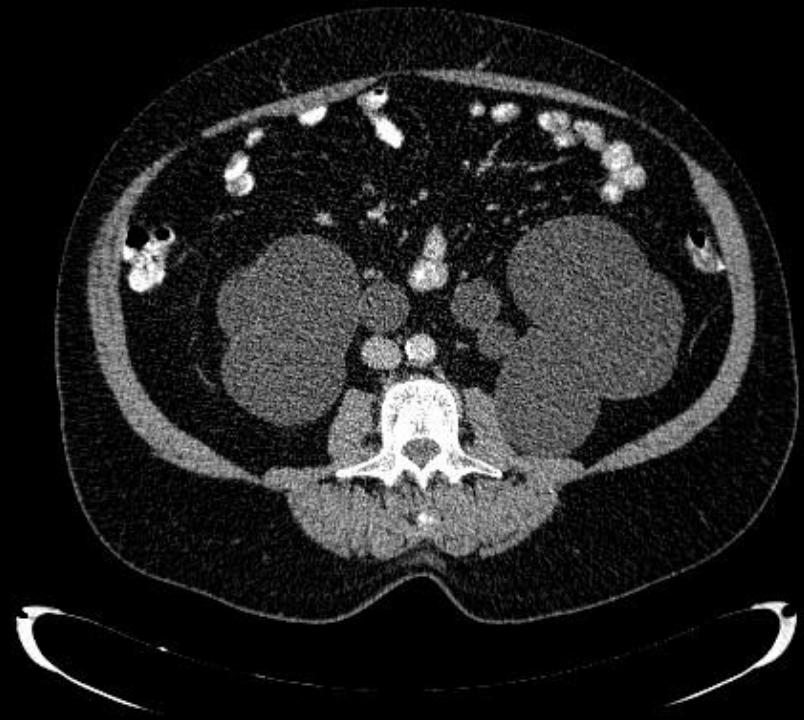
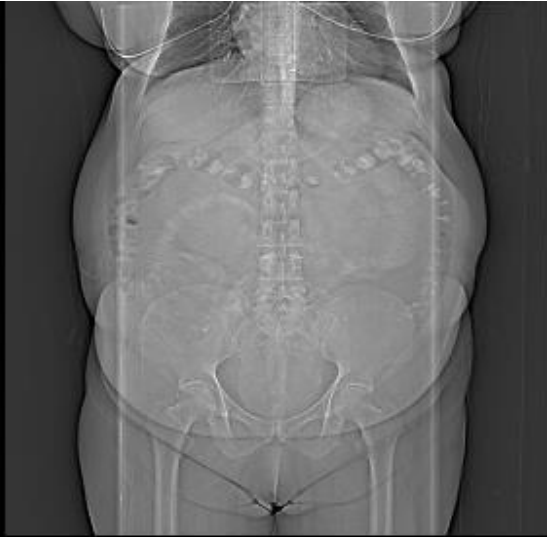Nalaz	Rezultat
urea	9.8 mmol/l
kreatinin	110 μ mol/l
takrolimus	2.40 ng/ml
iPTH	104.5 pg/ml
ŠUK	6.2 mmol/l
ABS	u ref.vrijednostima
jonogram	u ref.vrijednostima
proteinogram	u ref.vrijednostima
lipidogram	u ref.vrijednostima
koagul.status	u ref.vrijednostima
urin, UK	b.o., sterilna
hormoni štitne	u ref.vrijednostima

Dijagnostika

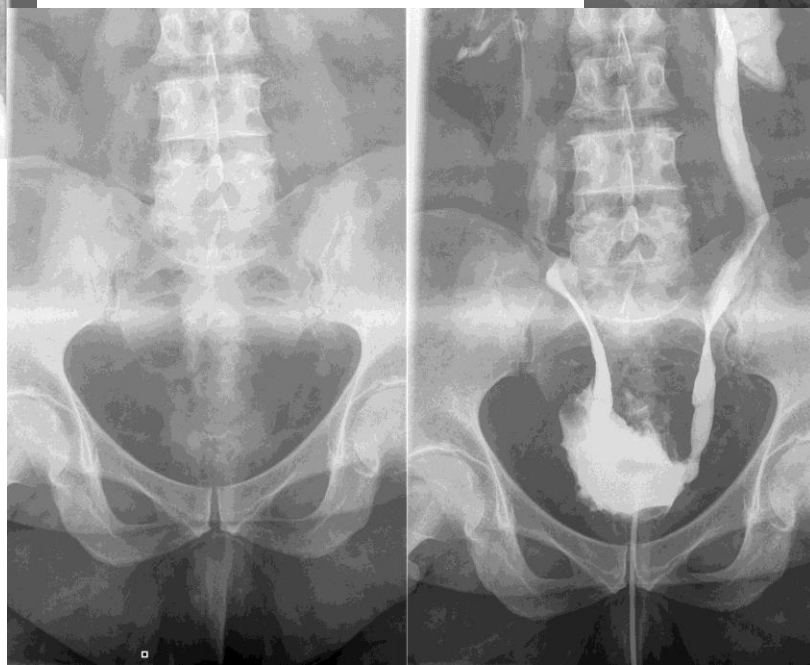
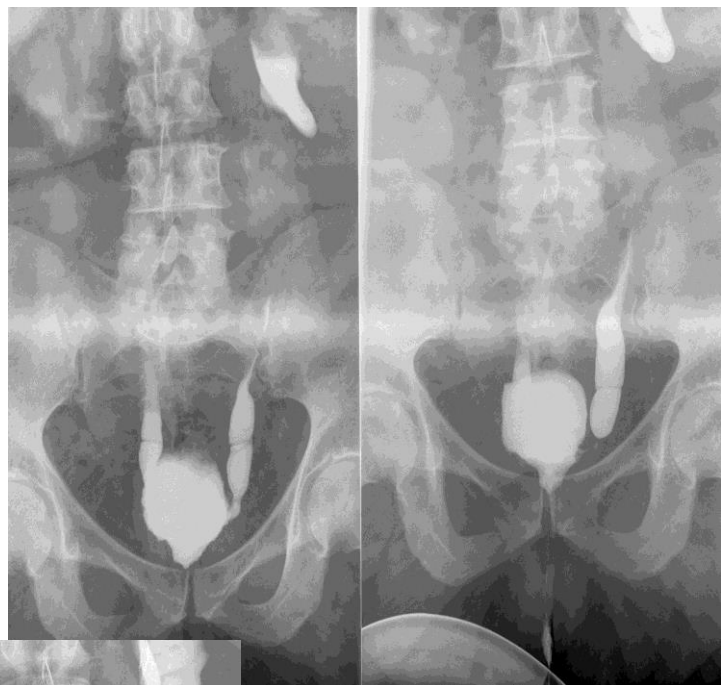
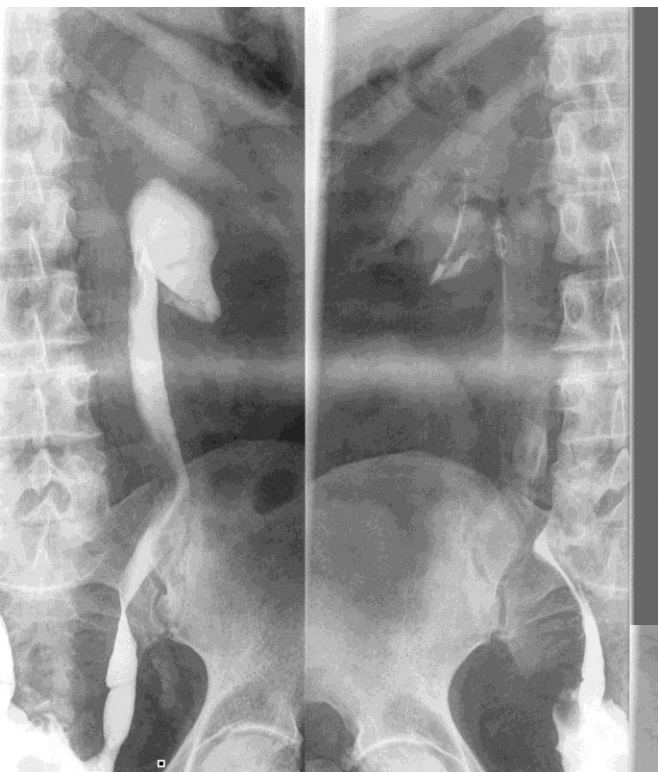

UZ abdomena i
urotrakta



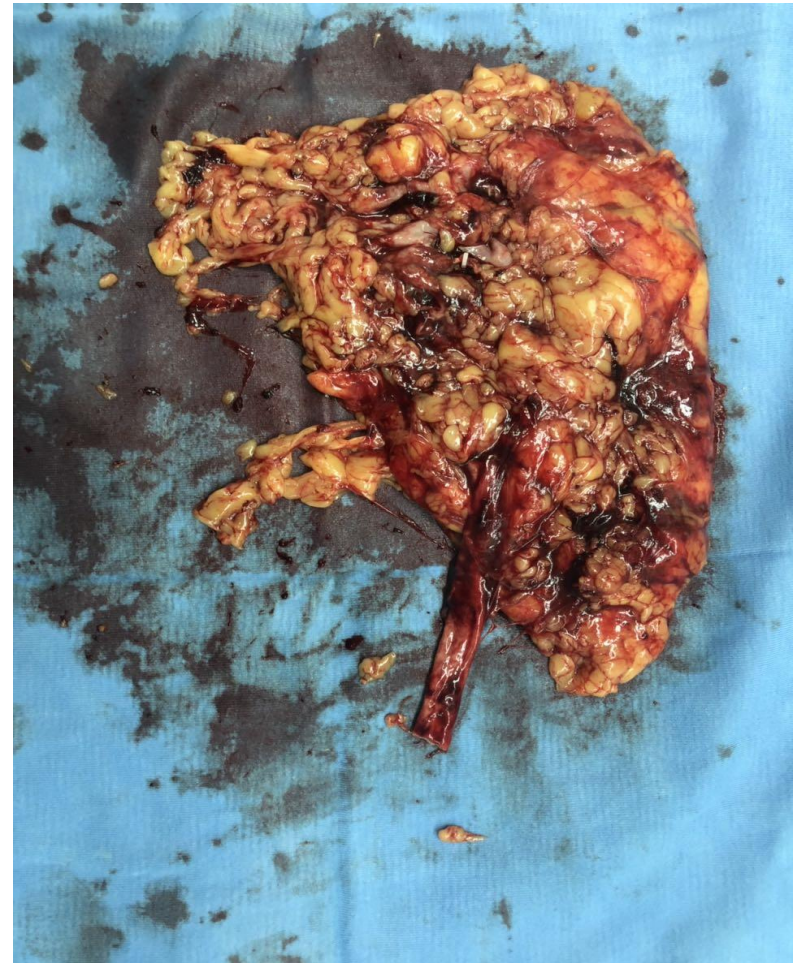
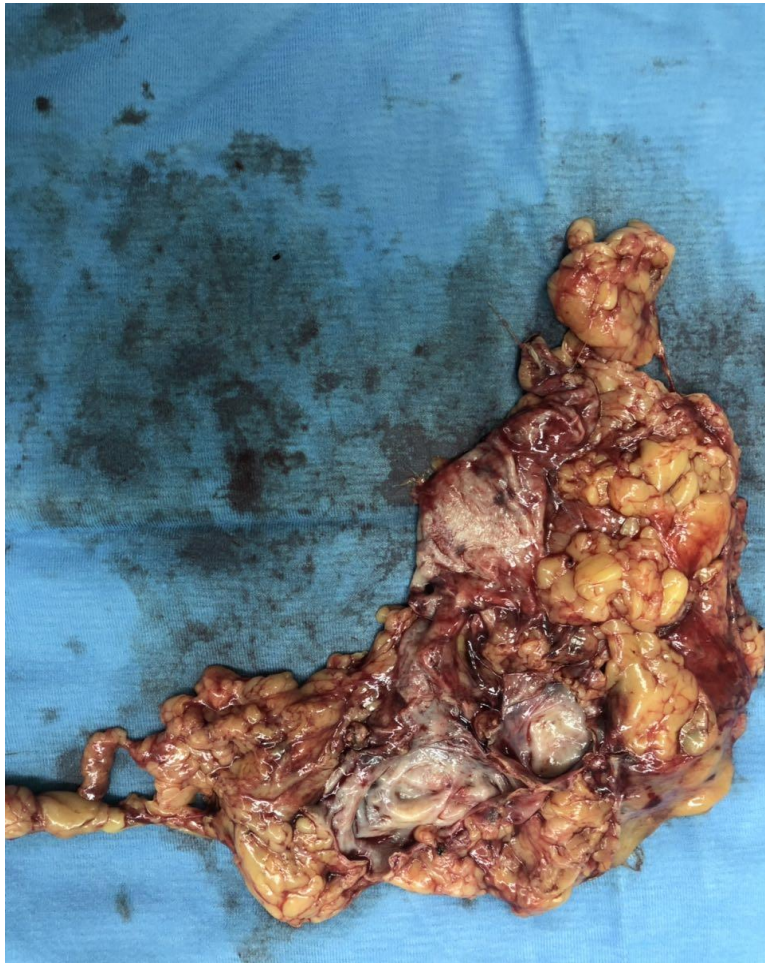
CT abdomena i
zdjelice



Mikciona
cistografija

Makroskopski



PHD

Lijevi bubreg: Pyelonephritis chronica fibrosa focalis degenerativum.
Hydronephrosis renis.

Desni bubreg: Pyelonephritis chronica fibrosa focalis degenerativum.
Hydronephrosis renis cum hydrouretheris.

Diskusija!

- Transplantacija urađena neposredno nakon rata, nedovoljno podataka o obradi pacijentice i donora.
- Nedovoljno redovno praćena.
- Uzeti u obzir činjenicu da nije mokрила dok je bila na HD (19 godina).
- U dosadašnjoj literaturi nisu opisani slućajevi VUR na nativnim bubrezima.

Hvala na pažnji!

