

# Problemi u liječenju SHP

Dr Slobodan Lekić  
UKC Tuzla

Bihać, 13.05.2006.



Hiperparatireoidizam /HPT/  
označava pojačanu funkciju jedne  
ili više paratireoidnih žlijezda.

On može biti:

- primarni
- sekundarni
- tercijarni

## Primarni HPT

Primarni HPT nastaje zbog primarnog poremećaja u ćelijama paratireoidnih žlijezda.

Najčešći uzrok je adenom.

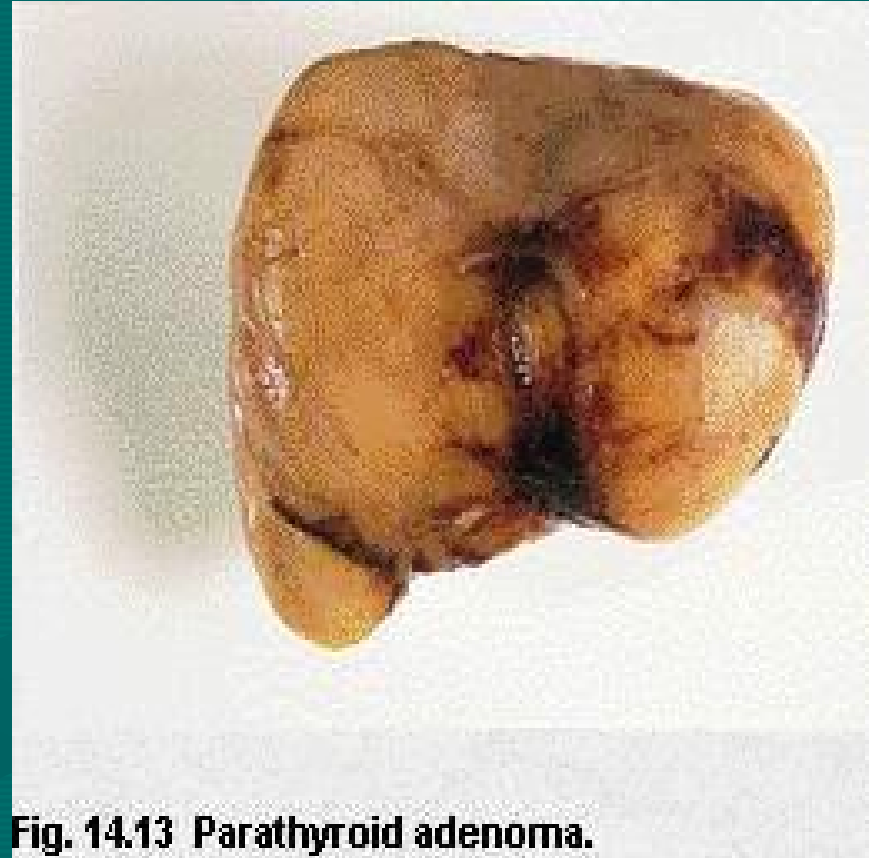
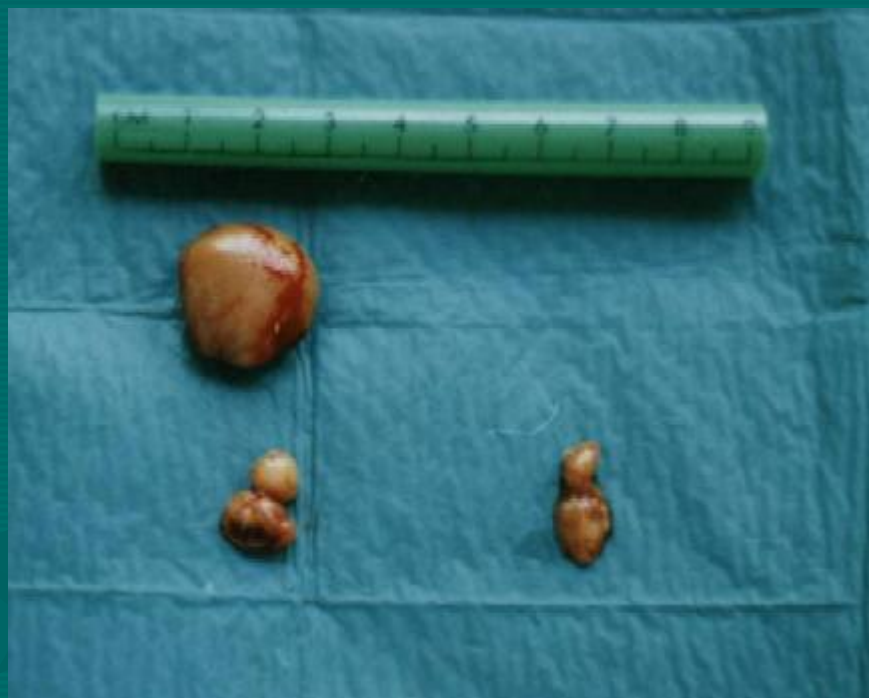
Fig. 14.13 Parathyroid adenoma.

# Sekundarni HPT

Sekundarni HPT nastaje kao posljedica nekog drugog oboljenja ili stanja koje dovodi do sekundarne stimulacije paratireoidnih žlijezda /bubrežna insuficijencija, osteomalacija/



Makropreparat hirurški odstranjenih uvećanih paratireoidnih žlijezda. Iz lične arhive

# Tercijarni HPT

Tercijarni HPT nastaje iz sekundarnog HPT, najčešće nakon dugogodišnje stimulacija paratireoidnih žlijezda, a karakteriziran je hiperkalcemijom.

- Renalna osteodistrofija /RO/ je uočena i liječena prije više od 100 godina
- Termin RO su uveli Lin i Chu 1943. godine u svom djelu *Studies of calcium and phosphorus metabolism with special reference to pathogenesis and effects of dihidrotachysterol (A.T. 10) and iron*

Ritz i saradnici su našli jednim ispitivanjem u 80 centara da su u 47,3 % bolesnika bili izraženi znaci RO, a u 100 % bolesnika su bile prisutne diskretne promjene.

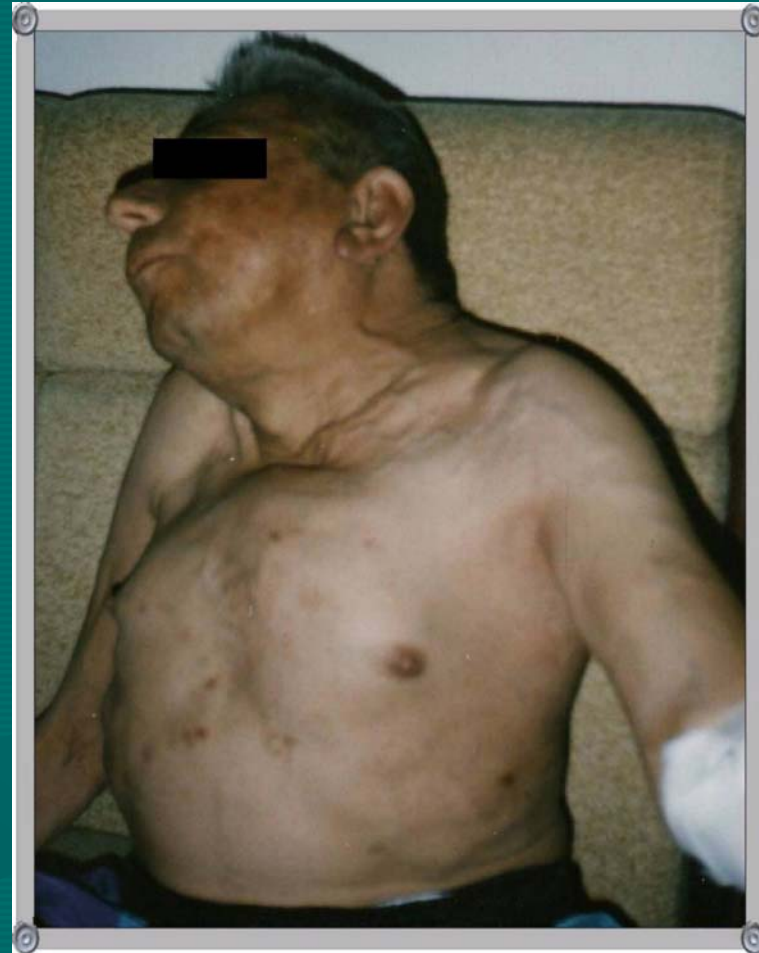Ne postavlja se pitanje da li bolesnik ima renalnu osteodistrofiju već koji tip renalne osteodistrofije je prisutan.

Na osnovu histomorfoloških ispitivanja kostiju izvršena je podjela na tri grupe promjena u renalnoj osteodistrofiji:

- grupa sa visokim prometom /high turnover/
- grupa sa niskim prometom / low turnover/
- grupa sa kombinovanim promjenama



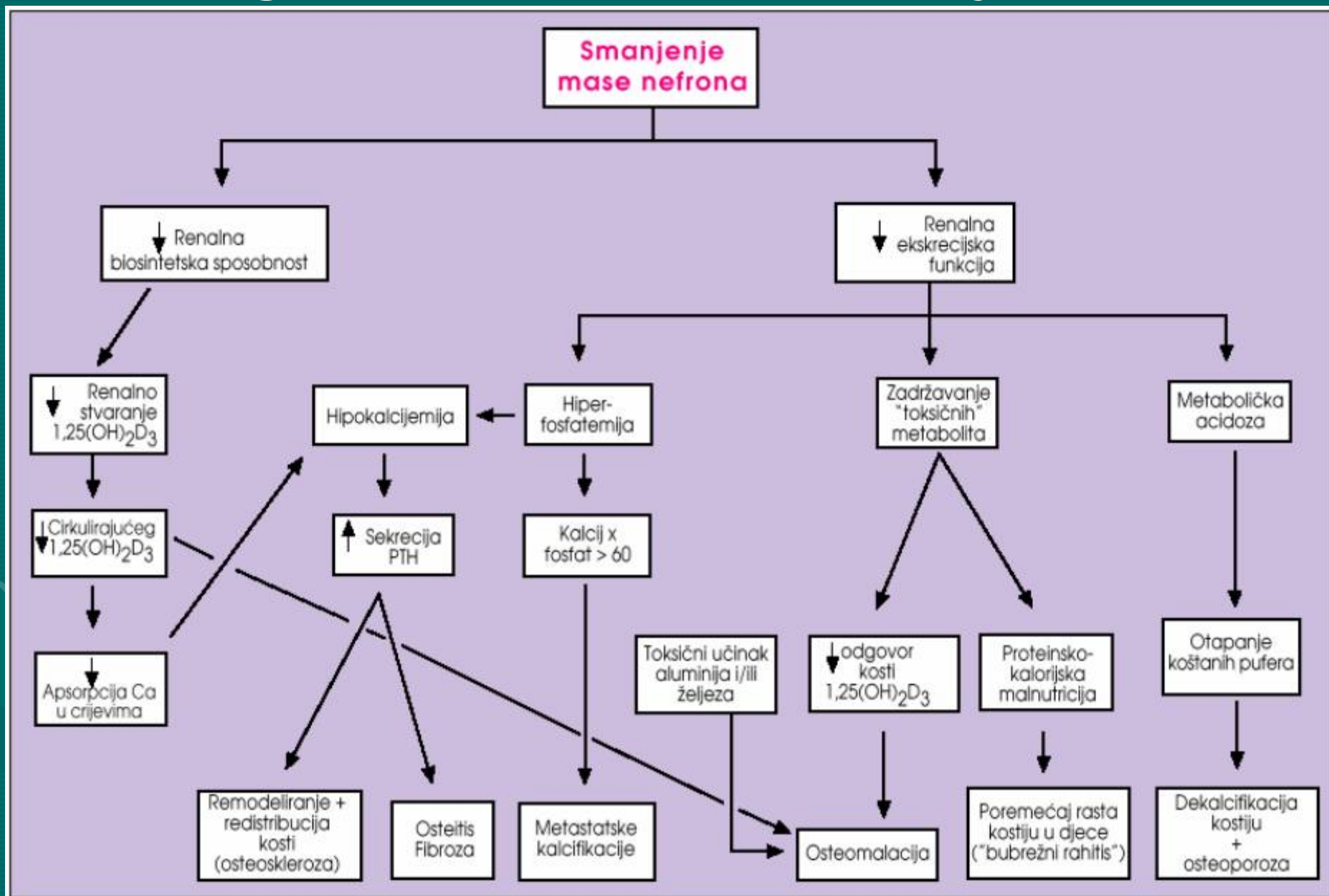
Najizraženije promjene  
se vidaju na skeletu,  
a skoro svi sistemi  
mogu biti zahvaćeni.



Izraženi deformiteti grudnog koša u pacijenta na dugogodišnjoj hemodijalizi.

Iz lične arhive

# Patogeneza renalne osteodistrofije



# Razvoj paratireoidne hiperplazije

